

[CT] レポート

患者番号	: 02399765	オーダー番号	: 1702281319377
患者氏名	: プロメド 花子	検査実施日	: 2017/02/28
患者カナ名	: プロメド ハコ	検査種名称	: CT
性別	: 女	依頼科名称	:
生年月日	: 1951/03/14	依頼医名	:
入外	: 外来	撮影項目	: 上・下腹部, CT単純

【依頼内容】 【臨床診断】急性腹症, 【検査目的】腹痛、嘔吐、ショック。 緊急読影お願いします。

【所見】

【腹部・骨盤単純CT】

胃から小腸ループに強い拡張が見られます(図1)。遠位小腸から大腸には拡張なく、小腸閉塞と考えられます。小腸ループの径変化が見られる位置で、層構造を示す高濃度構造が疑われます(図1,2)。また、胆嚢内にガス像が認められます(図3)。

肝外側区で肝内胆管気腫もあります。

: 以上より、胆石落下による小腸閉塞(胆石イレウス)が強く疑われます。急性発症の現病歴とも矛盾しません。現在、拡張腸管に明らかな絞扼の所見は認めず、腹水貯留もなし。

その他、肝臓は脂肪肝見られますが、単純CT上明らかな腫瘍はなし。膵臓、腎臓、脾臓、その他には明らかな病変は指摘できません。

【診断】

胆石イレウス疑い

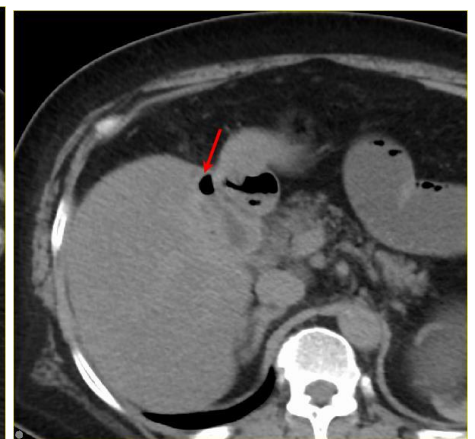
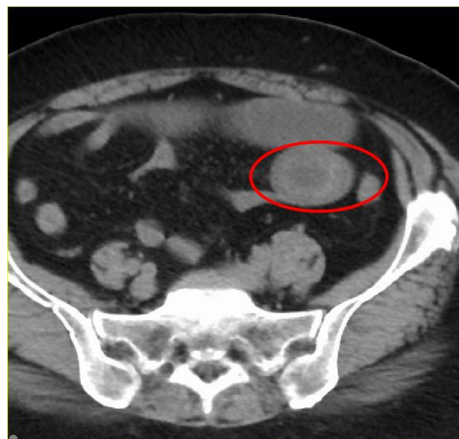
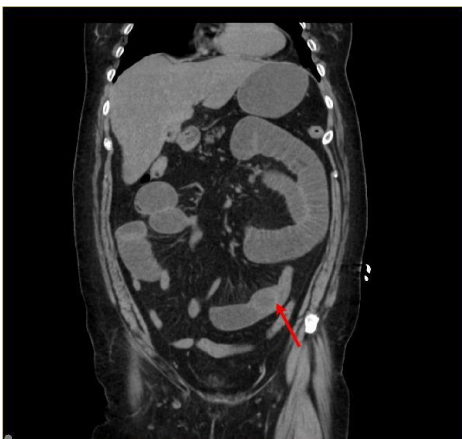河上 聡
2017/02/28

【キー画像】

画像番号:001

画像番号:002

画像番号:003



[MR] レポート

患者番号	: 01212347	オーダー番号	: 1702281327343
患者氏名	: プロメド よし子	検査実施日	: 2017/02/28
患者カナ名	: プロメド ヨシコ	検査種名称	: MR
性別	: 女	依頼科名称	:
生年月日	: 1954/11/24	依頼医名	:
入外	: 外来	■撮影項目	: 脳マ ^g 社 ^s ト ^d

【依頼内容】 【コメント(1)】: CTで下垂体腺腫疑い、breast cancerの既往あり。下垂体近傍thin sliceでお願いします。

【所見】

【頭部造影MR】 2017/2/21のCTと比較しました。

CTでの指摘と同様、トルコ鞍内から鞍上部に進展する25X11mm大の、だるま状に分葉した腫瘍を認め、CTと同様強い造影効果を有します(図1)。単純T1強調画像で下垂体後葉の信号は同定されません(図2)。前回CT(図3)からサイズの増大はありません。下垂体腺腫との鑑別が問題となりますが、下垂体腺腫としては鞍内よりも鞍上部成分が大きい点は非典型的形態であり、また、異所性後葉が同定されない点も下垂体腺腫としては稀です。臨床的にも尿崩症があれば、下垂体腺腫の可能性はより低くなると考えられます。尿崩症の存在からは浸潤性病変が疑われ、乳癌は下垂体に転移をきたす悪性腫瘍としては最も多いものの一つであることから、進行乳癌の既往とあわせて、下垂体転移の可能性が考えられます。画像上の鑑別としては、下垂体炎、悪性リンパ腫、サルコイドーシスなどの肉芽腫性疾患など様々挙げられますが、これらを疑う臨床像に乏しければ、可能性は下がると考えられます。

その他の脳実質や髄膜に、転移や播種を疑う異常造影病変は指摘されません。明らかな急性期梗塞や出血も見られません。

【診断】

下垂体・鞍上部腫瘍。下垂体転移の可能性が考慮されます。

河上 聡
2017/02/28

【キー画像】

画像番号:001

画像番号:002

画像番号:003

